



УДК: 616-006.484-089

С.К. Акшулаков (д.м.н., проф.), Н.А. Рыскельдиев (к.м.н.), А.Ж. Доскалиев (PhD), Р.Ж. Ауэзова, Д.К. Тельтаев (к.м.н.), Х.А. Мустафин (к.м.н.), М.А. Тлеубергенов, А.Е. Молдабеков, Н.А. Сыгай, К.К. Ахметов, Н.С. Мустафина

АО «Национальный центр нейрохирургии», г. Астана, Казахстан

УДАЛЕНИЕ ГЛИАЛЬНЫХ ОПУХОЛЕЙ ВЫСОКОЙ СТЕПЕНИ ЗЛОКАЧЕСТВЕННОСТИ С ПРИМЕНЕНИЕМ ФЛУОРЕСЦЕНТНОЙ НАВИГАЦИИ

Несмотря на достижения за последние десятилетия в нейрохирургии и химиолучевой терапии, а также на значительное улучшение понимания биологии и генетики опухолей, прогноз для пациентов со злокачественными глиомами остается неблагоприятным. Предыдущие исследования показали, что тотально удаляются опухоли менее чем у 20-30% пациентов. 5-аминолевулиновая кислота (5-ALA) является препаратом, который приводит к накоплению люминесцентных протопорфиринов в клетках злокачественных глиом. Флуоресценция опухолевой ткани может быть визуализирована в ходе операции с использованием модифицированного микроскопа. В АО «Национальный центр нейрохирургии» (НЦН), отделении патологии центральной нервной системы (ПЦНС), первыми в Казахстане начали применять интраоперационную флуоресцентную навигацию. Мы представляем результаты 9 пролеченных случаев.

Материалы и методы: Микрохирургическое удаление опухолей с флуоресцентной визуализацией было проведено в тех случаях, когда подозревались злокачественные глиомы. За два часа до оперативного лечения пациенты получали 5-ALA (глиофан). Для того чтобы оценить остаточный объем опухоли, в течение 72 часов после операции, была проведена компьютерная или магнитно-резонансная томография.

Результаты: При применении флуоресцентной навигации со злокачественными глиомами тотальная и максимальная резекция были достигнуты в 7 случаях (77,8%), субтотальная резекция в 2 случаях (22,2%).

Заключение: Применение интраоперационной флуоресцентной навигации увеличивает тотальность удаления глиальных опухолей головного мозга высокой степени злокачественности. Однако количество проведенных операций не позволяет провести сравнительный анализ с данными других исследований

Ключевые слова: глиомы, резекция, нейронавигация, флуоресценция

Введение

Нейроэпителиальные опухоли возникают из глиальных клеток центральной нервной системы, представлены преимущественно глиомами (олигодендроглиомы, астроцитомы и глиобластомы) и являются наиболее распространенными первичными опухолями головного мозга. Они различаются по гистологическому типу, степени злокачественности, локализации, молекулярно-генетическим характеристикам и ответу на проведенное лечение [1]. На основании классификации Всемирной Организации Здравоохранения (ВОЗ) 2007 года, с учётом гистологических критериев, нейроэпителиальные опухоли делятся на доброкачественные и злокачественные [2]. Худший прогноз имеют пациенты со злокачественными опухолями. На сегодняшний день лечение таких случаев ограничивается повторным хирургическим вмешательством и химиолучевой терапией.

Глиомы высокой степени злокачественности характеризуются диффузной инфильтрацией окружающей паренхимы головного мозга [4]. Более агрессивное удаление демонстрирует большую выживаемость без прогрессирования и предсказывает значительное улучшение общей выживаемости по сравнению с субтотальной и частичной резекцией опухоли [5]. Тотальное уда-

ление уменьшает масс-эффект вызванный опухолью, что улучшает функциональный статус пациента, а также способствует получению необходимого объема ткани для постановки гистологического диагноза. Тем не менее, из-за нечётких границ, вызванных микроскопическим вторжением опухолевых клеток в окружающую паренхиму мозга, операция не приводит к полному излечению [6]. Кроме того, хирургический доступ и степень резекции зависят от близости опухоли к функционально значимым зонам. Предыдущие исследования показали, что полная резекция опухоли достигается менее чем у 20-30% пациентов [7-9]. Инфильтративно растущие опухолевые клетки во время операции трудно отличить от ткани мозга, что усложняет оценку остаточного объема опухоли. Для глиом же расположенных вблизи функционально значимых зон, ставится вопрос о том, как удалить максимально возможный объем опухоли с минимальным риском возникновения неврологического дефицита [10-12].

Несмотря на то, что для улучшения результатов оперативного лечения, в последние десятилетия были внедрены нейронавигация [13], интраоперационная магнитно-резонансная томография [14, 15], интраоперационная ультразвуковая навигация [16] и т.д., не было выполнено рандомизированных

контролируемых исследований для анализа эффективности хирургического лечения при использовании этих опций.

5-ALA является естественным биохимическим предшественником гемоглобина и вызывает синтез и накопление флуоресцентных порфиринов. Данное свойство было использовано в качестве метаболического маркера для удаления злокачественных глиом [17-19]. Флуоресценция порфирина может быть визуализирована с использованием операционного микроскопа с синим фильтром.

В НЦН, отделении ПЦНС, первыми в Казахстане начали применять операционный микроскоп с цветным фильтром для флуоресцентной навигации при оперативном лечении злокачественных глиом. В этой статье мы описываем наш опыт.

Материалы и методы

Для оперативного лечения с помощью флуоресцентной навигации были выбраны пациенты с подозрением на наличие злокачественной глиомы. Не рассматривались случаи с опухолями, локализующимися по средней линии, в базальных ганглиях, мозжечке, стволе мозга, не накапливающими контраст при проведении магнитно-резонансной томографии (МРТ), а также биопсия опухолевой ткани. Все пациенты дали письменное информированное согласие и им было проведено МРТ-исследование головного мозга или МРТ и компьютерная томография (КТ) до операции. По этим данным была оценена локализация опухоли по отношению к функционально значимым зонам. За 2 часа до операции пациенты получали 1500 мг 5-ALA, растворенного в 50 мл стерильной воды (рекомендуемая доза составляет 20 мг/кг). Для флуоресцентной навигации использовался микроскоп со встроенным синим фильтром: Zeiss-Pentero 900 (Рис. 1). Во время операций были получены образцы опухолевых тканей для гистопатологического исследования. Для визуализации послеоперационных осложнений и оценки объема остаточной опухоли пациентам было проведено МРТ / КТ головного мозга в течение 72 часов после операции. Степень удаления оценивалась по следующим критериям: тотальная резекция (менее 2% остаточной опухолевой ткани), максимальная резекция (менее 10%) и субтотальное удаление (от 10 до 30%). Все данные, в том числе результаты гистологических исследований, функциональный статус до и после операции, были занесены в базу данных.

Общие данные пациентов

	Локализация опухоли	Возраст пациента (лет) и пол	Пол	Состояние по шкале Карновского до и /после операции	Флуоресценция	Оценка объема удаленной опухоли	Послеоперационный приобретенный неврологический дефицит	Результаты гистологического исследования
1	Левая височная доля	54	Ж	70/70	Бледно-розовая	Субтотальное удаление	Элементы моторной афазии	АО

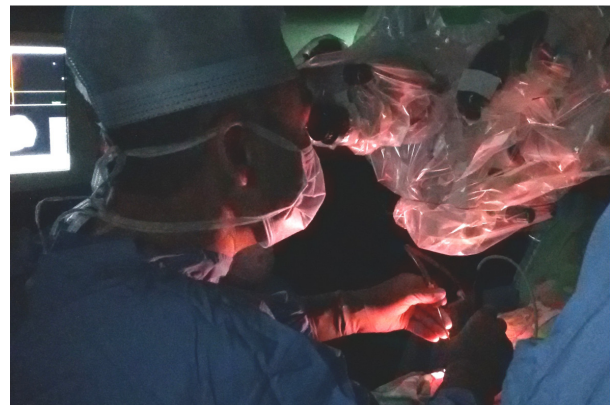


Рисунок 1 – Операция выполняется в затемненной операционной для более четкой видимости флуоресцирующей ткани. Операционная АО «НЦН».

Результаты

Проведено 9 операций по удалению опухолей с использованием флуоресцентной навигации. Все случаи включены в таблицу 1. Средний возраст пациентов составил 47,2 года. По данным нейровизуализации в шести случаях опухоль располагалась в непосредственной близости к функционально значимым зонам. Тотальная резекция была достигнута в 5 из 9 случаев (55,6%). Объем остаточной опухоли сопоставим с данными, полученными в первоначальном исследовании с применением 5-ALA. Тотальная и максимальная резекция в сумме была достигнута в 77,8% случаев. Функциональное состояние пациентов (индекс Карновского) не ухудшилось после операции, а в некоторых случаях наблюдалось улучшение. У одного пациента, с элементами сенсорной афазии до оперативного лечения, опухоль была расположена в непосредственной близости к центру Вернике. В послеоперационном периоде сенсорная афазия усугубилась, однако, на фоне противоотечной терапии симптоматика значительно регрессировала. У одного пациента наблюдалось накопление флуоресцентного агента метастатической опухолью, и этот случай нами не рассматривался. У всех пациентов опухолевая ткань флуоресцировала во время операции. В двух случаях свечение было менее выраженным (Рис. 2 и 3). Ни у одного пациента побочных эффектов не наблюдалось, что было подтверждено биохимическими анализами крови после оперативного лечения.

Таблица 1

Продолжение таблицы

	Локализация опухоли	Возраст пациента (лет) и пол	Пол	Состояние по шкале Карновского до и /после операции	Флуоресценция	Оценка объема удаленной опухоли	Послеоперационный приобретенный неврологический дефицит	Результаты гистологического исследования
2	Правая височная доля	40	М	70/70	Ярко-розовая	Максимальное удаление	Нет	АОА
3	Правая лобно-теменно-височная доли	54	Ж	50/50	Ярко-розовая	Субтотальное удаление	Нет Глиобластома	
4	Левая лобная доля	38	Ж	70/70	Бледно-розовая	Тотальное удаление	Нет	АО
5	Левая височная доля	38	Ж	60/60	Ярко-розовая	Максимальное удаление	Нет	АО
6	Правая височная доля	53	Ж	70/80	Ярко-розовая	Тотальное удаление	Нет	Глиобластома
7	Левая лобно-височная доли	58	Ж	70/80	Ярко-розовая	Тотальное удаление	Нет	Глиобластома
8	Правая теменная доля	46	Ж	70/70	Ярко-розовая	Максимальное удаление	Гемипарез	Глиобластома
9	Правая височная доля	44	М	60/80	Ярко-розовая	Тотальное удаление	Нет	АА

АО = Анапластическая олигодендроглиома
 АОА = Анапластическая олигоастроцитомы
 АА = Анапластическая астроцитомы

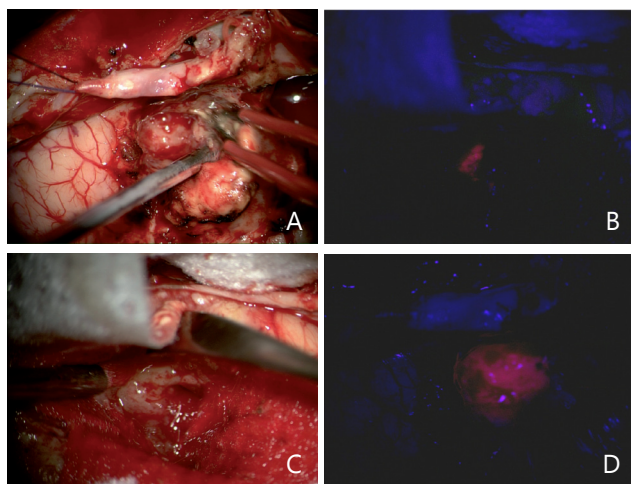


Рисунок 2 – Микрохирургическое удаление опухоли с флуоресцентной навигацией
 А – Интраоперационный вид опухоли через микроскоп без цветных фильтров
 В – Ярко-розовая флуоресценция опухолевой ткани
 С – На дне ложа удаленной опухоли отечная мозговая ткань с остатками опухоли
 D – Флуоресценция остаточной опухолевой ткани

Обсуждение

Тотальная и максимальная резекция была достигнута в 77,8% случаев, что приближается к ранее полученным результатам. Однако количество операций не достаточно для проведения сравнений с первыми исследованиями 5-ALA В. Штуммера [20], где тотальная или максимальная резекция была достигнута у 88% пациентов.

Недавние исследования относятся ко II уровню доказательности и подтверждают прогностическую значимость максимальной циторедуктивной хирургии в оперативном лечении злокачественных глиом [20-22]. Тем не менее, на сегодняшний день, не все исследования приходят к выводам о значимости степени радикальности хирургии. В частности, остается неясным, какая часть опухоли, накапливающей контраст, больше влияет на прогноз и должна быть резецирована. Исследование 500 пациентов с диагностированными глиобластомами, опубликованное в 2011 году в Journal of Neurosurgery [23] привело к новым важным результатам. Значительное преимущество выживания было замечено только при субтотальных резекциях со степенью резекции 78% опухоли, а ступенчатое улучшение выживаемости было видно в диапазоне 95-100%. Первые исследования 5-ALA В. Штуммера и др. и последующий анализ аналогичных данных показали, что удаление опухоли с флуоресцентной навигацией безопасно, и в то же время, несет более высокий риск временного усугубления неврологических нарушений [20, 23]. Особенно для пациентов с имеющимся неврологическим дефицитом. Количество проведенных нами операций слишком мало, чтобы делать какие-либо выводы, но оно также подтверждает риск развития послеоперационных неврологических ухудшений, чаще временных, у пациентов с уже существующим неврологическим дефицитом. Происходит это, вероятнее всего, по причине более смелых действий операторов, имеющих возможность четкой визуальной дифференцировки в ходе

удаления опухоли, что в конечном итоге позволяет провести более радикальную резекцию опухоли.

Рандомизированное исследование показало, что удаление злокачественных глиом с использованием флуоресцентной навигации с 5-ALA увеличивает количество больных с тотальной резекцией опухолей и улучшает показатели выживаемости без прогрессирования до 6 месяцев [20]. Тем не менее, есть некоторые причины ограничивающие широкое применение флуоресценции при удалении злокачественных глиом. В частности, препарат необходимо давать пациентам перорально за 2-4 часа до начала анестезии; следует избегать прямого контакта пациентов с солнечными лучами или с ярким комнатным светом в течение следующих 24 часа из-за повышения чувствительности кожи [24]; кроме того, препарат 5-ALA довольно дорог.

Другая возможность удаления злокачественных глиом с помощью флуоресцентной навигации является использование красителя флуоресцеина. Флуоресцеин натрия стоит значительно дешевле и используется в качестве диагностического инструмента в области офтальмологии, в частности при внутривенном введении при ангиографии сетчатки, с минимальным побочным эффектом [25-28]. Его использование при открытых биопсиях внутримозговых опухолей впервые начало изучаться с 1948 года благодаря его способности

проникать в патологическую ткань мозга с нарушенным гематоэнцефалическим барьером [29]. В нескольких докладах было предложено использование флуоресцеина для флуоресцентной навигации при удалении злокачественных глиом [30]. Однако именно способность флуоресцеина проникать в ткань мозга с нарушенным гематоэнцефалическим барьером приводит к окрашиванию не только опухолевой, но и нормальной ткани уже после незначительного повреждения, в отличие от 5-ALA, который дает флуоресценцию порфирина непосредственно из самой опухолевой клетки [31].

Заключение

Тотальная и максимальная резекция была достигнута у 77,8% пациентов. Количество проведенных операций с флуоресцентной навигацией не позволяет проводить сравнительный анализ, но показывает, что наши результаты приближены к результатам, полученным ранее в исследовательских институтах. В последних публикациях все больше доказательств роли агрессивной циторедуктивной хирургии у пациентов со злокачественными глиомами. Использование флуоресцеина натрия для флуоресцентной навигации при удалении злокачественных глиом не дает возможности четкой визуальной дифференцировки опухолевой ткани.

СПИСОК ЛИТЕРАТУРЫ

- Ohgaki H, Kleihues P. Genetic alterations and signaling pathways in the evolution of gliomas. *Cancer Sci* 2009,100:2235-2241.
- Louis DN, Ohgaki H, Wiestler OD, Cavenee WK, Burger PC, Jouvet A, et al. The 2007 WHO classification of tumours of the central nervous system. *Acta Neuropathol* 2007,114:97-109.
- Jiao Y, Killela PJ, Reitman ZJ, Rasheed AB, Heaphy CM, de Wilde RF, et al. Frequent ATRX, CIC, FUBP1 and IDH1 mutations refine the classification of malignant gliomas. *Oncotarget* 2012,3:709-722.
- Grimm SA, Pfiffner TJ. Anaplastic astrocytoma. *Curr Treat Options Neurol* 2013,15:302-315.
- Smith JS, Chang EF, Lamborn KR, Chang SM, Prados MD, Cha S, et al. Role of extent of resection in the long-term outcome of low-grade hemispheric gliomas. *J Clin Oncol* 2008,26:1338-1345.
- Grier JT, Batchelor T. Low-grade gliomas in adults. *Oncologist* 2006,11:681-693.
- Albert FK, Forsting M, Sartor K, Adams HP, Kunze S. Early postoperative magnetic resonance imaging after resection of malignant glioma: objective evaluation of residual tumor and its influence on regrowth and prognosis. *Neurosurgery* 1994,34:45-60; discussion 60-41.
- Vecht CJ, Avezaat CJ, van Putten WL, Eijkenboom WM, Stefanko SZ. The influence of the extent of surgery on the neurological function and survival in malignant glioma. A retrospective analysis in 243 patients. *J Neurol Neurosurg Psychiatry* 1990,53:466-471.
- Kowalczyk A, Macdonald RL, Amidei C, Dohrmann G, Erickson RK, Hekmatpanah J, et al. Quantitative imaging study of extent of surgical resection and prognosis of malignant astrocytomas. *Neurosurgery* 1997,41:1028-1036; discussion 1036-1028.
- Johnson DR, Galanis E. Incorporation of prognostic and predictive factors into glioma clinical trials. *Curr Oncol Rep* 2013,15:56-63.
- Chaichana KL, Chaichana KK, Olivi A, Weingart JD, Bennett R, Brem H, et al. Surgical outcomes for older patients with glioblastoma multiforme: preoperative factors associated with decreased survival. *Clinical article. J Neurosurg* 2011,114:587-594.
- Dütmann S, Geßler F, Bink A, Quick J, Franz K, Seifert V, et al. Risk of ischemia in glioma surgery: comparison of first and repeat procedures. *J Neurooncol* 2012,107:599-607.
- Wirtz CR, Albert FK, Schwaderer M, Heuer C, Staubert A, Tronnier VM, et al. The benefit of neuro-navigation for neurosurgery analyzed by its impact on glioblastoma surgery. *Neurol Res* 2000,22:354-360.
- Kubben PL, ter Meulen KJ, Schijns OE, ter Laak-Poort MP, van Overbeeke JJ, van Santbrink H. Intraoperative MRI-guided resection of glioblastoma multiforme: a systematic review. *Lancet Oncol* 2011,12:1062-1070.



15. Nimsky C, Ganslandt O, Buchfelder M, Fahlbusch R. Intraoperative visualization for resection of gliomas: the role of functional neuronavigation and intraoperative 1.5 T MRI. *Neurol Res* 2006,28:482-487.
16. Unsgaard G, Ommedal S, Muller T, Gronning-saeter A, Nagelhus Hernes TA. Neuronavigation by intraoperative three-dimensional ultrasound: initial experience during brain tumor resection. *Neurosurgery* 2002,50:804-812; discussion 812.
17. Stummer W, Novotny A, Stepp H, Goetz C, Bise K, Reulen HJ. Fluorescence-guided resection of glioblastoma multiforme by using 5-aminolevulinic acid-induced porphyrins: a prospective study in 52 consecutive patients. *J Neurosurg* 2000,93:1003-1013.
18. Stummer W, Stocker S, Novotny A, Heimann A, Sauer O, Kempfski O, et al. In vitro and in vivo porphyrin accumulation by C6 glioma cells after exposure to 5-aminolevulinic acid. *J Photochem Photobiol B* 1998,45:160-169.
19. Stummer W, Stocker S, Wagner S, Stepp H, Fritsch C, Goetz C, et al. Intraoperative detection of malignant gliomas by 5-aminolevulinic acid-induced porphyrin fluorescence. *Neurosurgery* 1998,42:518-525; discussion 525-516.
20. Stummer W, Pichlmeier U, Meinel T, Wiestler OD, Zanella F, Reulen HJ, et al. Fluorescence-guided surgery with 5-aminolevulinic acid for resection of malignant glioma: a randomised controlled multicentre phase III trial. *Lancet Oncol* 2006,7:392-401.
21. Stummer W, Reulen HJ, Meinel T, Pichlmeier U, Schumacher W, Tonn JC, et al. Extent of resection and survival in glioblastoma multiforme: identification of and adjustment for bias. *Neurosurgery* 2008,62:564-576; discussion 564-576.
22. Stummer W, Kamp MA. The importance of surgical resection in malignant glioma. *Curr Opin Neurol* 2009,22:645-649.
23. Stummer W, Tonn JC, Mehdorn HM, Nestler U, Franz K, Goetz C, et al. Counterbalancing risks and gains from extended resections in malignant glioma surgery: a supplemental analysis from the randomized 5-aminolevulinic acid glioma resection study. *Clinical article. J Neurosurg* 2011,114:613-623.
24. Tonn JC, Stummer W. Fluorescence-guided resection of malignant gliomas using 5-aminolevulinic acid: practical use, risks, and pitfalls. *Clin Neurosurg* 2008,55:20-26.
25. Kwan AS, Barry C, McAllister IL, Constable I. Fluorescein angiography and adverse drug reactions revisited: the Lions Eye experience. *Clin Experiment Ophthalmol* 2006,34:33-38.
26. Kwiterovich KA, Maguire MG, Murphy RP, Schachat AP, Bressler NM, Bressler SB, et al. Frequency of adverse systemic reactions after fluorescein angiography. Results of a prospective study. *Ophthalmology* 1991,98:1139-1142.
27. Novotny HR, Alvis DL. A method of photographing fluorescence in circulating blood in the human retina. *Circulation* 1961,24:82-86.
28. Yannuzzi LA, Rohrer KT, Tindel LJ, Sobel RS, Costanza MA, Shields W, et al. Fluorescein angiography complication survey. *Ophthalmology* 1986,93:611-617.
29. Moore GE, Peyton WT. The clinical use of fluorescein in neurosurgery; the localization of brain tumors. *J Neurosurg* 1948,5:392-398.
30. Kuroiwa T, Kajimoto Y, Ohta T. Development of a fluorescein operative microscope for use during malignant glioma surgery: a technical note and preliminary report. *Surg Neurol* 1998,50:41-48; discussion 48-49.
31. Schwake M, Stummer W, Suero Molina EJ, Wölfer J. Simultaneous fluorescein sodium and 5-ALA in fluorescence-guided glioma surgery. *Acta Neurochir (Wien)* 2015,157:877-879.

ТҮЙІНДЕМЕ

С.К. Ақшулаков (д.м.н., проф.), Н.А. Рыскельдиев (к.м.н.), А.Ж. Доскалиев (PhD), Р.Ж. Ауэзова, Д.К. Тельтаев (к.м.н.), Х.А. Мустафин (к.м.н.), М.А. Тлеубергенов, А.Е. Молдабеков, Н.А. Сығай, К.К. Ахметов, Н.С. Мустафина

«Ұлттық нейрохирургия орталығы» АҚ, Астана қ., Қазақстан

ФЛУОРЕСЦЕНТТІ НАВИГАЦИЯНЫ ҚОЛДАНУМЕН ҚАТЕРЛІЛІК ДЕҢГЕЙІ ЖОҒАРЫ ГЛИАЛДЫ ІСІКТЕРДІ АЛЫП ТАСТАУ

Соңғы он жылдықта нейрохирургия саласында және химия сәулелік терапияда жеткен жетістіктер мен ісік биологиясы мен генетикасын тереңірек түсіне бастасақта қатерлі глиома науқастарының болжамы жағымсыз. Зерттеу нәтежелері көрсеткендей ісік толық 20-30% кем жағдайда алынған. 5-аминолевулин қышқылы (5-ALA) люминесценттік протопорфиринді қатерлі ісік жасу-

шаларына шоғырлануына әсер етеді. Ісік клеткалары флуоресценциясы операция барысында арнайы модифицирленген микроскоппен көрінеді. «Ұлттық нейрохирургия орталығы» АҚ-да, орталық жүйке жүйесі патологиясы бөлімшесінде алғаш рет Қазақстанда интраоперациялық флуоресцентті навигацияны қолдана бастады. Біз 9 емделген жағдайды ұсынамыз.

Материалдар және әдісі: Флуоресценциялық визуализациялау арқылы микроскопиялық ісік алып тастау операциясы қатерлі глиома кезінде жасалды. Операция алдында екі сағат бұрын науқасқа 5-ALA (глиолан) береді. Қалдық ісік бар жоғын 72 сағат ішінде компьютерлік немесе магнитті-резонансты томография арқылы бағаланды.

Нәтижесі: Флуоресцентті навигация қолдану 9 науқастың қатерлі глиомасы 7 жағдайда (77,8%)

толық резекциясы, 2 жағдайда (22,2%) субтоталді резекциясы болды.

Қорытындысы: Интраоперациялық флуоресцентті навигацияны қолдану қатерлі глиальді ісік резекциясында ісіктің толық алынуын арттырады. Бірақта жасалған операциялар көлемі басқа да зерттеу нәтижелерімен салыстыру анализдерін жүргізуге мүмкіндік бермейді.

Негізгі сөздер: глиомалар, резекция, нейронавигация, флуоресценция.

SUMMARY

S.K. Akshulakov (D.Med.Sci., Prof.), N.A. Ryskeldiyev (Cand.Med.Sci.), A.Zh. Doskaliyev (PhD), R.Zh. Auezova, D.K. Teltayev (Cand.Med.Sci.), Kh.A. Mustafin (Cand.Med.Sci.), M.A. Tleubergenov, A.Ye. Moldabekov, N.A. Sygai, K.K. Akhmetov, N.S. Mustafina

JSC «National Centre for Neurosurgery», Astana, Kazakhstan

FLUORESCENCE-GUIDED RESECTION OF HIGH GRADE GLIAL TUMORS

Despite of advances in neurosurgery and chemoradiotherapy in recent decades, as well as significant improvements in understanding the biology and genetics of tumors, the prognosis for patients with malignant gliomas remains poor. Previous studies have shown that totally remove of the tumor was achieved in less than 20-30% of patients. 5-aminolevulinic acid (5-ALA) is a drug that leads to accumulation of fluorescent protoporphyrins in malignant glial cells. The fluorescence can be visualized intraoperatively by use of a modified microscope. The JSC "National Center of Neurosurgery" (NCN), the Department of Pathology of the central nervous system (PCNS), the first in Kazakhstan began to use fluorescent intraoperative navigation. We present the results of 9 cases treated.

Material and methods: In cases with suspected malignant glioma was performed microsurgical removal of tumors with fluorescence. Two hours before surgery, patients received 5-ALA (Gliolan). All patients had a postoperative computer tomography or cerebral magnetic resonance imaging scan done within 72 hours to evaluate residual tumor volume.

Results: 9 patients with malignant gliomas underwent microsurgical removal of tumors with fluorescence. Maximum and total resection was achieved in 7 cases (77.8%), subtotal resection in 2 cases (22.2%).

Conclusion: The intraoperative navigation fluorescence increases total removal of high grade glial brain tumors. However, the number of cases does not allow a comparative analysis with other studies.

Key words: glioma, resection, neuronavigation, fluorescence.